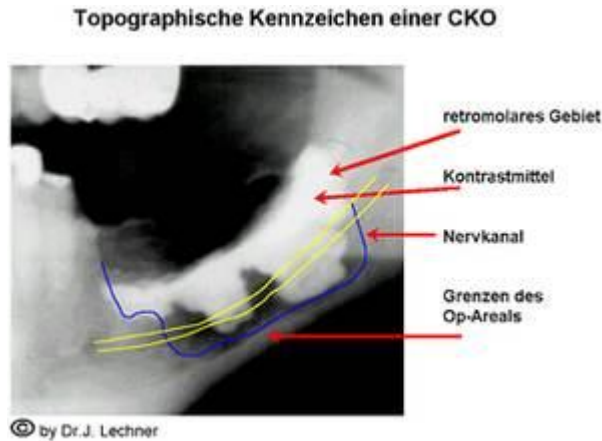

# Chronische Kieferostitis – CKO

## Neuralgia Inducing Cavitational Osteonecrosis - NICO

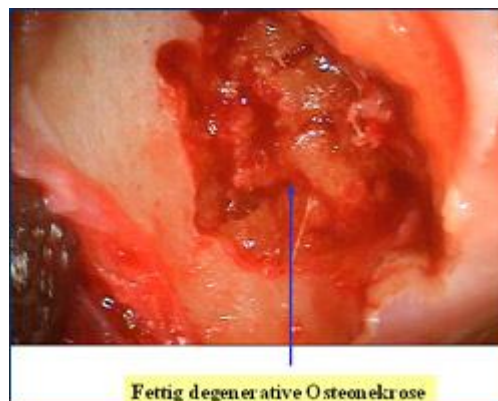
Von Dr. Johann Lechner, Grünwalderstrasse 10a, D-81547 München  
<http://www.dr-lechner.de>, <http://www.feindinmeinemmund.de>

NICO = Neuralgia Inducing Cavitational Osteonecrosis nach Jerry E. Bouquot, DDS, MSD, FICD, Director of Research for the Maxillofacial Center for Diagnostics and Research in Morgantown, West Virginia. [www.maxillofacialcenter.com/](http://www.maxillofacialcenter.com/)



Die Chronische Kieferostitis (CKO) ist ein Phänomen, das von weiten Bereichen der Medizin und Zahnheilkunde bis heute nicht wahrgenommen oder zumindest in ihren gesundheitlichen Auswirkungen nicht ernst genommen wird.

### Was ist die Chronische Kieferostitis?



**Chronische Kieferostitiden** beschreiben Veränderungen im Kieferknochen, die sich auszeichnen durch

- **Schmerzlosigkeit**
- **Auflösung der knöchernen Strukturen und Ausbildung von Hohlräumen im Kieferknochen**
- **fettig degeneriertes erweichtes Gewebe innerhalb des Kieferknochens**
- **Fehlen der klassischen Entzündungszeichen, wie Schmerz, Schwellung und Eiterbildung**
- **Systemische Fernwirkungen im Sinne eines Zahnstößfeldes**

Diese Faktoren machen die CKO so heimtückisch: Sie kann über Jahre und Jahrzehnte im Kieferknochen vorhanden sein, ohne durch Schmerzen auf sich aufmerksam zu machen und breitet sich schmerzlos im Kieferknochen weiter aus.

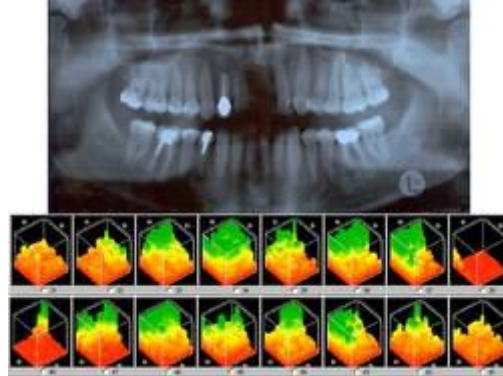
**Die Chronische Kieferostitis darf nicht mit einer akuten Knochenentzündung in Form einer klassischen Osteomyelitis verwechselt werden.**

Ein weiterer Punkt macht die Existenz der Chronischen Kieferostitis sehr umstritten:

Die Hohlräume und Knochenerweichungen der Chronischen Kieferostitis sind auf zahnärztlichen Röntgenbildern in aller Regel nicht sichtbar. Diese Problematik wird in dem Buch von J. Lechner: "Störfelder im Trigemusbereich und Systemerkrankungen" ausführlich diskutiert.

## Wie lässt sich eine Chronische Kieferostitis entdecken?

1. Sie ist auf dem Röntgenbild - meistens - nicht sichtbar.



Der CAVITAT Ultraschall zeigt eine 3-dimensionale Grafik der Knochendichte:

- GRÜN** = Gesunde und feste Knochen- und Zahnstrukturen
- GELB** = Ischämische Prozesse als Vorstadium der chronischen Kiefer Ostitis
- ORANGE** = Osteonekrotische Areale als abgestorbener und fettig degenerierter Kieferknochen
- ROT** = Kavitäten als Hohlräume im Kieferknochen und Endstadium der chronischen Kiefer-Ostitis mit zahlreichen Bakterien und Toxinen

2. Zur Diagnose einer Chronischen Kieferostitis mit den systemischen Fernwirkungen

- auf alle Meridiane
- auf alle Organe und Organsysteme
- auf alle Zellen und Zellorganellen
- auf Emotion und Konstitution

eignen sich manuelle und apparative Funktionsdiagnostiken.

3. In den USA gibt es ein von Robert J. Jones entwickeltes Ultraschallgerät - **Cavitat**, das von der FDA (Amerikanische Medizinische Behörde) anerkannt ist, um eine CKO zuverlässig zu diagnostizieren.

CAVITAT ermöglicht mit moderner computergestützter Ultraschall-Technik die wissenschaftlich abgesicherte (siehe Zulassung durch amerikanische FDA) Diagnose eines ostitischen Störfelds (NICO).

CAVITAT zeigt wie

- ischämische Prozesse (= Vorstadium der chronischen Kieferostitis)
- osteonekrotische Areale (= abgestorbener und fettig degenerierter Kieferknochen) und
- Cavitationen (= hohlraumartige Kavitäten im Kieferknochen)

optisch über Farben dargestellt werden (siehe Abbildung).

CAVITAT ist damit eine sichere und unschädliche Methode zur ostitischen Störfelddiagnose

4. Die Behandlung der chronischen Kieferostitis/fettig-degenerativen Osteonekrose/NICO besteht in der Regel aus einer Entfernung des nekrotischen Knochenbezirks inklusive einer immunstabilisierenden Vor- und Nachbehandlung.

## Geschichte der Chronischen Kieferostitis

Bereits 1915 beschreibt Dr. Greene Vardiman Black (1836 - 1915) - der Vater der modernen Zahnheilkunde - die Chronische Kieferostitis als einen fortschreitenden chronischen Entzündungsprozess, der Hohlräume produziert und Knochenzellen abbaut. Black war beeindruckt von der Ausdehnung dieser Krankheitsprozesse ohne Entzündungszeichen auf der Schleimhaut, ohne Schwellungen im Kieferbereich und ohne Erhöhung der Körpertemperatur.

1930 benannte Dallas Burton Phemister (1882–1951) in den USA erstmalig diese Prozesse als "Cavitations" und beschrieb sie als primär "avaskulär" (= Fehlen von entzündungsbedingten Gefäßvermehrungen) und weinger "infektiös".

In den 1950er Jahren hat Reinhard Voll (1909-1989) gemeinsam mit Fritz Kramer den Begriff der fettig-degenerativen Kieferostitis geprägt und entsprechende Nosoden hergestellt, um über die EAV (Elektroakupunktur nach Voll) diese röntgenologisch nicht sichtbaren Prozesse testen zu können.

Der amerikanische Pathologe Prof. Jerry E. Bouquot (DDS, MSD, FICD, Director of Research for the Maxillofacial Center for Diagnostics and Research in Morgantown, West Virginia. [www.maxillofacialcenter.com/](http://www.maxillofacialcenter.com/)) hat diese hohlraumbildende Osteonekrose mit dem Namen NICO -Neuralgia Inducing Cavitational Osteonecrosis belegt:

Er fand bei einer Untersuchung an über 200 verstorbenen Patienten mit Trigeminusneuralgie praktisch immer diese Osteonekrose im Kieferknochen, die begleitend den Trigeminusnerv gereizt hatte. Diese fettig-degenerative Osteonekrose kann sich sowohl im Oberkiefer, als auch im Unterkiefer entwickeln.

Bemerkenswert zur Lokalisation der Chronischen Kieferostitis sind:

- sie dehnt sich sehr häufig im Unterkiefer weit hinter das eigentliche Weisheitszahn-Gebiet aus (so genanntes 9er Gebiet nach Jochen Gleditsch)
- sie ist sowohl im Oberkiefer-, als auch im Unterkieferknochen zu finden, insbesondere da, wo bereits Zähne fehlen.
- sie irritiert im Unterkiefer sehr häufig den Trigeminus-Nerv und im Oberkiefer sehr häufig die Kieferhöhle.
- Die nekrotischen Knochenprozesse einer NICO gehen häufig auch von toten und wurzelgefüllten Zähnen aus.

Untersuchungen von Prof. Boyd Haley (Chemiker und Nicht-Zahnarzt an der University of Kentucky) zeigen, dass regelmäßig im Bereich der Chronischen Kieferostitis (CKO) durch Bakterien Toxine gebildet werden, die lebenswichtige Enzymsysteme des Körpers blockieren. Haley beschreibt diese Toxine als weitaus giftiger als das Botulinus-Toxin:

**"Some of the most toxic substances known to man"**

- Eine Kaskade von enzymatischen Prozessen bildet innerhalb der Mitochondrien ATP (Adenosintriphosphat).
- ATP ist die eigentliche Speicherform von Körper-Energie. Ohne ATP ist kein Stoffwechselprozess denkbar und möglich.
- Eine ungenügende Bereitstellung von ATP führt innerhalb der Zelle zu einer Minderung der gesamten Zellfunktion.

**Das Gesamtproblem der Chronischen Kieferostitis ist also weniger ein bakterielles, als vielmehr ein toxisches, ausgelöst durch die Toxine der Bakterien.**

Eine besonders hohe Toxizität zeigen diese Bakterientoxine in der Verbindung mit Schwermetallen aus Amalgamfüllungen oder anderen metallhaltigen Zahnversorgungen (Zahnmetalle).

## **Chronische Kieferostitis und Gesundheit**

Als Störfeld kann die Chronische Kieferostitis alle Formen von körperlichen Beschwerden hervorrufen. Da Störfelder immer indirekt wirken, können sie im Vorfeld jeder anderen Erkrankung

- **entzündliche Systementgleisungen**
- **degenerative Systementgleisungen**
- **allergisierende Systementgleisungen**

fördern.

Deshalb kann auch die Beseitigung einer Chronischen Kieferostitis die unterschiedlichsten Formen von Beschwerden und Erkrankungen zum Verschwinden bringen (Auswahl):

- **Migräne und Konzentrationsstörungen**
- **Rheuma und Gliederschmerzen**
- **vegetative Dystonie und hoher Blutdruck**
- **Antriebslosigkeit und Niedergeschlagenheit**
- **Rückenschmerzen und Gesichtsschmerzen**
- **Schulter-Arm-Syndrome und Gehstörungen**

### Zur Entwicklung einer chronischen Kieferostitis ist eine bestimmte **Prädisposition** Voraussetzung:

- Immunschwäche, Fehlernährung, mangelnde Wundversorgung, mangelnde Versorgung der Extraktionswunde, Schwermetallbelastungen, usw.
- Gleichzeitig wirkt die chronische Kieferostitis als Prädisposition für alle weiterhin auftretenden Erkrankungen und Schwächezustände.

### **Was ist einem Patienten zu raten?**

1. Bei jeder chronischen Erkrankung sollte eine Untersuchung auf eine verborgene Chronische Kieferostitis (CKO, NICO) in Anspruch genommen werden.
2. Bei jeder therapieresistenten Erkrankung sollte eine Untersuchung auf chronische Kieferostitis vorgenommen werden.
3. Der Patient sollte sich an einen Arzt oder Zahnarzt wenden, der mit dem Phänomen der chronischen Kieferostitis sowohl in der Diagnose, als auch in der Therapie vertraut ist.

#### Literatur:

Johann Lechner (b.1948):

„Herd, Regulation und Information – Medizin und ganzheitliche Zahnheilkunde“ HÜTHIG 1993,

„Störfelder im Trigeminusbereich und Systemerkrankungen“ Verlag für Ganzheitliche Medizin 1999

„Armlängenreflex-Test und Systemische Kinesiologie“ VAK 2002

„Dialog mit dem inneren Bewusstsein - Resonanz Psychologie mit SKASYNC MindLink- Mit moderner Skalarwellen-Technologie zu emotionaler Selbstbalance und autonomen Bewusstseinsstrategien“ EIGEN-VERLAG 2003, FIBO Druck, Neuried

„Der Feind in meinem Mund – Unbekannte und unerkannte Gefahren für die Gesundheit durch Zahn- und Kiefer Störfelder – Ein Ratgeber für Betroffene aus Sicht der Ganzheitlichen Zahnheilkunde“ EIGENVERLAG 2006 München

„Gesunde Zähne - Gesunder Mensch: Wie wichtig eine ganzheitliche Zahnheilkunde ist“ ZABERT SANDMANN 2009

Karlheinz Graf: „Störfeld Zahn. Der Einfluss von Zähnen und zahnärztlichen Werkstoffen auf die Gesundheit“ URBAN&FISCHER 2010

George E. Meinig (D.D.S, F.A.C.D.): „Root Canal Cover-Up – A Founder of the Association of root canal specialists discovers Evidence that root Canals damage your Health – Learn what to do“ BION PUBLISHING, Ojai, California, 7.Auflage 2004 (1993)

Robert Kulacz (DDS), Thomas E. Levy (MD, JD): "The Roots of Disease – Connecting Dentistry & Medicine" Xlibris Corp. 2002

Weston A. Price (1870-1948, DDS, MS, FACD) : "Dental Infections - Oral and Systemic (Volume I) - And the Degenerative Diseases (Volume II)" REPRINT by PRICE POTTENGER NUTRITION FOUNDATION (1923)

Artikel Modifiziert und ergänzt von Dr.med. Alois Dengg, Hollenzen 100, A-6290 Mayrhofen,  
[www.drloisdengg.at](http://www.drloisdengg.at)